Endometrial micropolyps at fluid hysteroscopy suggest the existence of chronic endometritis

Ettore Cicinelli[1,3], Leonardo Resta[2], Roberto Nicoletti[1], Valeria Zappimbulso[1], Massimo Tartagni[1] and Nicola Saliani[1]

[1]1st Department of Obstetrics and Gynaecology and [2]Institute of Pathology, Faculty of Medicine, University of Bari, Bari, Italy

[3]To whom correspondence should be addressed at: Department of Obstetrics and Gynaecology, University of Bari, Policlinico, Piazza Giulio Cesare, 70124 Bari, Italy. E-mail: Cicinelli@gynecology1.uniba.it

Presented at the 13th annual ESGE meeting, Cagliari, Italy, October 2004

子宮鏡検査において子宮内膜マイクロポリープは、慢性子宮内膜炎の存在を示唆する

BACKGROUND: At fluid hysteroscopy the presence of endometrial micropolyps (less than 1 mm of size) is a frequent finding. Although their origin is still unknown, in our experience they are associated with stromal edema, endometrial thickening and periglandular hyperhaemia that suggest the existence of chronic endometritis. This study will aim to describe these lesions and evaluate their inflammatory significance by comparing hysteroscopic and histological findings. METHODS: 820 women underwent hysteroscopy and endometrial biopsy. Sensitivity, specificity, positive and negative predictive values and accuracy of the micropolyps presence for the diagnosis of chronic endometritis were calculated. RESULTS: Micropolyps were found in 96 cases (11.7% of all hysteroscopies); in 90 (93.7%) of these cases histology confirmed the presence of chronic endometritis. In women without micropolyps, chronic endometritis was significantly less frequent (78 cases, 10.8%) ($P < 0.000001$). The likelihood of chronic endometritis for women with micropolyps was very high (odds ratio 124.2, confidence interval 50.3–205.4). The sensitivity, specificity, positive and negative predictive values were 54%, 99%, 94% and 89%, respectively; the diagnostic accuracy was 90%. CONCLUSIONS: The presence of endometrial micropolyps at fluid hysteroscopy is significantly associated with endometrial inflammation and can be considered a reliable diagnostic sign for this pathology.

【背景】子宮内膜マイクロポリープ（大きさ 1mm 以下）の存在は、子宮鏡検査において頻度の高い所見である。その起源はまだ不明であるが、我々の経験では、それらは慢性子宮内膜炎の存在を示唆する間質の浮腫、子宮内膜肥厚、腺周囲のうっ血と関連している。この研究は、子宮鏡所見と組織学的所見を比較することにより、これらの病変を説明し、その炎症の意義を評価することを目的とする。

【方法】820 人の女性に子宮鏡検査と子宮内膜生検を行った。感度、特異度、陽性および陰性適中率、慢性子宮内膜炎の診断におけるマイクロポリープ診断精度を算出した。

【結果】マイクロポリープは 96 例（全子宮鏡検査の 11.7%）に認められた。このうち 90 例（93.7%）で組織学的に慢性子宮内膜炎の存在が確認された。マイクロポリープのない女性では、慢性子宮内膜炎の頻度は 78 例（10.8%）と有意に低かった（P<0.000001）。マイクロポリープのある女性における慢性子宮内膜炎の可能性は非常に高かった（オッズ比 124.2、信頼区間 50.3-205.4）。感度、特異度、陽性的中率、陰性的中率はそれぞれ 54%、99%、94%、89%であった。診断精度は 90%であった。

【結論】子宮鏡検査におけるマイクロポリープの存在は子宮内膜の炎症と有意に関連しており、この病状の信頼できる診断徴候と考えられる。

【はじめに】

子宮鏡検査において子宮内腔を膨張させるために生理食塩水を用いることは、CO2を用いるよりも、今日、おそらく一般的であろう(Indman, 2000; Cicinelli et al., 2003)。ガスに比べて、生理食塩水を用いることで、よりスムーズな内腔の膨張、内腔の持続洗浄、内腔に成長した子宮内膜を浮遊させることが可能である。したがって、CO2子宮鏡検査では説明されなかった特徴が、生理食塩水を用いた子宮鏡検査で表面化することもある。

生理食塩水を用いた診断用子宮鏡の大規模シリーズ(Cicinelliら、2003)では、非常に小さい（1mm以下)、有茎性の血管性ポリープという子宮内膜表面の非典型的な特徴がしばしば観察された。これらの微妙な病変は散在している場合もあれば、子宮内膜表面の大部分を覆っている場合もある（図1A)。

私たちの知る限り、内膜のマイクロポリポーシスは報告されておらず、その意義は不明である。 我々の経験では、マイクロポリープは常に間質の浮腫や内膜肥厚、腺周囲のうっ血と関連している。これらの徴候は慢性子宮内膜炎の場合にも見られる（Cravelloら、1997)。

我々の組織学的な予備調査では マイクロポリープは、子宮内膜に覆われた小さな血管性の内腔に発育したものである。マイクロポリープの間質は、炎症性細胞（リンパ球、形質細胞または好酸球性顆粒球）の集積によって特徴づけられ、小血管や腺構造の周囲に正常間質細胞と混在していた（図1B)。

本論文の目的は、新たな子宮鏡検査の所見の説明とマイクロポリープの炎症学的意義を確認することである。この目的のために 子宮鏡検査でこれらの病変が確認された女性とマイクロポリープの徴候を認めなかった女性の組織学的所見を後方視的に比較した。

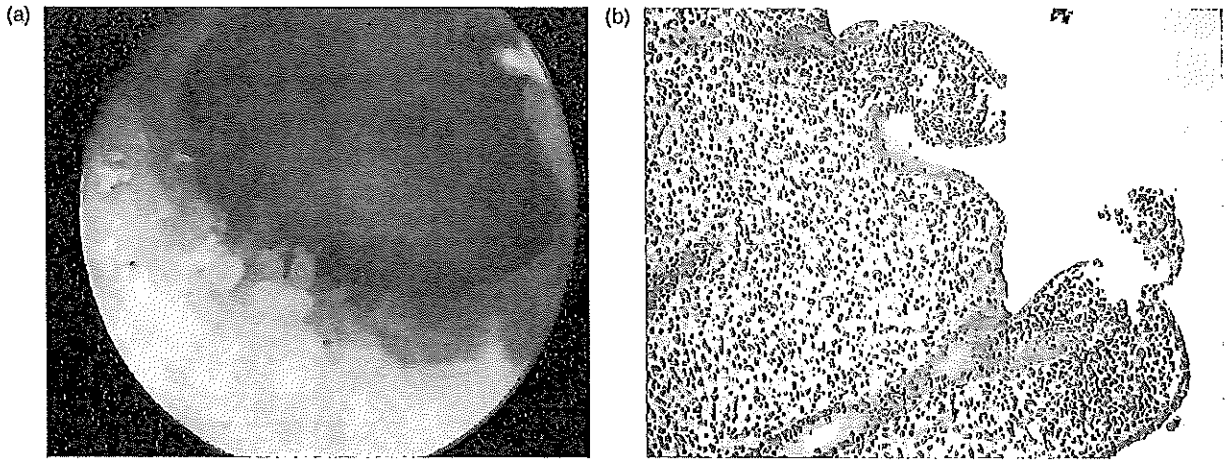

Figure 1. **(A)** Appearance at fluid hysterosocpy of endometrial micropolyps. Micropolyps appear as small (less than 1 mm size) endo-uterine ingrowths with a vascular axis, and float into the uterine cavity. **(B)** At histology, micropolyps appear as minimal newgrowths with a vascular axis and covered by endometrium; the stroma of micropolyps is characterized by an accumulation of inflammatory cells (lymphocytes, plasmacells or eosinophilic granulocytes) intermingled with normal stromal cells around small vessels and glandular structures.

【研究材料と方法】

2003年9月から2004年5月までの期間に、当院の内視鏡部を受診した女性外来患者820人を対象に、子宮鏡検査を行った。子宮鏡検査の適応を表Ⅰに示す。

すべての子宮鏡検査は卵胞期に麻酔なしで行われた。子宮内腔を膨張させるために生理食塩水が使用された。

子宮鏡検査の禁忌は、大量出血、重篤な心血管系疾患、妊娠が疑われる場合であった。子宮内膜腫瘍の症例は研究から除外した。

子宮鏡検査はすべて著者2名（E.C.、R.N.）が行い、マイクロポリープの存在に注意を払った。子宮鏡検査後、全患者は20mlの注射器に3mmのNovak's キュレットを接続して、子宮内膜生検を行った。Novak's キュレットは、子宮鏡検査でマイクロポリープの濃度が最も高かった部位に向けられた。検査終了時に抗生物質を1回経口投与した（ペフロキサシン800mg）。

組織学的検査は、子宮鏡所見を知らない単独のオペレーター（L.R.）が行った。慢性子宮内膜炎の組織学的診断には、文献に記載されている基準が用いられた（Greenwood and Moran, 1981）。表在性の間質の浮腫、間質密度の上昇、リンパ球と形質細胞によって支配される多形性の間質炎症浸潤といった特徴に注意した。

マイクロポリープのある女性における慢性子宮内膜炎の組織学的徴候の頻度を、マイクロポリープのない女性で観察されたものとカイ二乗検定を用いて比較した。$P<0.05$ の値を統計的に有意とみなした。

組織学的に確認された慢性子宮内膜炎の存在に対するマイクロポリープの存在の感度、特異度、陽性および陰性適中率を2×2表（Stempel, 1992）を用いて算出し、慢性子宮内膜炎の診断に対するマイクロポリープの存在の正確さ（真陽性＋真陰性／全母集団）も算出した。

【結果】

Table I. Indications for hysteroscopy and prevalence of the evidence of micropolyps for each indication in 820 women who underwent fluid hysteroscopy. Percentage values are reported in brackets. Pre-menopausal abnormal uterine bleeding (AUB) indicates women without evidence of any abnormality at transvaginal echography (TVE); C.E. histology means chronic endometritis at histology

Indications	Total	Micropolyps at hysteroscopy	C.E. histology
Pre-menopausal AUB	195	28 (14.4%)	47 (24.1%)
Post-menopausal bleeding	130	0	2 (1.5%)
Infertility	127	31 (24.4%)	50 (39.4%)
Polyp at TVE	164	22 (13.4%)	38 (23.2%)
Cervical polyp	92	6 (6.5%)	10 (10.9%)
Submucous myoma	51	1 (2.0%)	3 (5.9%)
Malformation	61	8 (13.1%)	18 (29.5%)
Total	820	96 (11.7%)	168 (20.5%)

表1：子宮鏡検査を施行した820人の子宮鏡検査の適応とマイクロポリープの有病率

適応：閉経前の異常出血、閉経後出血、不妊、ポリープ（経腟超音波にて）、頸管ポリープ、粘膜下筋腫、子宮奇形

※閉経前の異常子宮出血(AUB)は経腟超音波検査で異常所見がないものを示す。

※C.E. histology は組織学的に慢性子宮内膜炎があることを意味する。

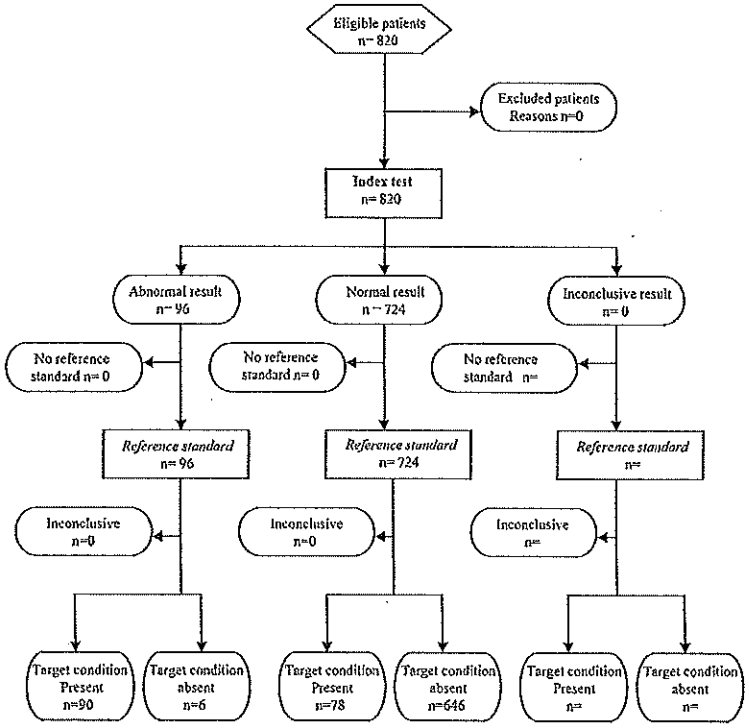

Figure 2. STARD Flow Diagram for a study of 820 women undergoing mini-hysteroscopy. An abnormal result represents the presence of micropolyps and the target condition is chronic endometritis.

図 2：子宮鏡検査を受けた女性 820 人を対象とした研究の STARD フロー図

Abnormal result：マイクロポリープあり
target condition：慢性子宮内膜炎

		慢性子宮内膜炎		
		(+)	(−)	計
マイクロポリープ	(+)	90	6	96
	(−)	78	646	724
	計	168	652	820

感度　　：54%
特異度　　：99%
陽性的中率：94%
陰性的中率：89%
診断精度　：90%

マイクロポリープは 96 例（全子宮鏡検査の 11.7%）に認められた。

マイクロポリープは、常に慢性子宮内膜炎の他の子宮鏡所見（局所的またはびまん性うっ血、間質浮腫、均一またはより頻繁には非均質な子宮内膜肥厚）と関連していた。

マイクロポリープを認めた女性 96 人のうち 90 人（93.7%）において、組織学的検査で慢性子宮内膜炎の存在が確認された。残りの 6 例では組織学的には正常であった。

マイクロポリープを認めなかった女性では、組織学的検査で慢性子宮内膜炎が認められた症例は有意に少なかった（78 例、10.8%）（P<0.000001）。

マイクロポリープを有する女性が組織学的に慢性子宮内膜炎を認める可能性は非常に高かった（オッズ比 124.2、信頼区間 50.3-205.4）。

組織学的検査で確認された慢性子宮内膜炎の全症例を考慮すると、子宮鏡検査でマイクロポリープの存在が53.6%の症例で証明された。

【考察】

本研究は、子宮鏡検査でマイクロポリープが発見された場合、94%の確率で慢性子宮内膜炎を発症していたが、逆はあまり確実ではなく、子宮内膜炎が確認された患者において、マイクロポリープが観察されたのは54%に過ぎなかった。したがってマイクロポリープの存在は、子宮内膜炎の信頼できる診断徴候である。我々の知る限りではマイクロポリープと慢性子宮内膜炎との関連は、これまで報告されていない。

診断の観点からは、慢性子宮内膜炎は同定が困難な病態で、経腟超音波検査では検出できず、癒着や子宮留膿症、子宮留水腫などの合併症がある場合にのみ疑われる。最近、腟の多形核白血球の存在は、上部生殖器感染症の診断に高い感度と陰性的中率を有することが報告された（Yudinら、2003年）。子宮鏡検査は慢性子宮内膜炎を同定するための最良の技術である。子宮内腔を直接観察すると、慢性子宮内膜炎は、子宮腔全体に局在または散在する、中心部が白色で紅潮した赤い子宮内膜の領域の存在によって特徴づけられ、'straw berry aspect'と呼ばれる典型的な様相を呈する(Cravello et al., 1997)。しかし、これらの徴候はいずれも軽度であるため、子宮鏡検査でも診断が疑わしいか見逃されることがある。マイクロポリープは子宮内膜炎が疑われる場合に、子宮鏡検査で確認しなければならない追加所見である。

我々の研究では、マイクロポリープの存在は、慢性的な臨床症状と一致している。実際、マイクロポリープの有病率は 異常子宮出血のために子宮鏡検査を受けた女性（14.4% vs 11.7%）で多かった。さらに出血に関連した適応をすべて考慮すると[閉経前異常子宮出血、子宮内膜ポリープの疑い、子宮内頸管ポリープの疑い、子宮腔内筋腫]、マイクロポリープの有病率は36.3%であった。

注目すべきことに、全集団におけるマイクロポリープの有病率 11.7%であったが、不妊症のために子宮鏡検査を受けた女性では 2.1 倍、不妊症のために子宮鏡検査を受けた女性で子宮奇形が疑われる女性も考慮すると 3.2 倍であった。これは体外受精前の診断用子宮鏡検査で45%の症例に何らかの病理学的所見を認めたFeghaliらの所見と一致しており、これらの異常のほとんどは子宮内膜炎であった(Feghali et al., 2003)。よって、TaylorとFrydmanは、子宮内膜の炎症は（子宮鏡検査で観察された場合)、体外受精の失敗を伴い、子宮内膜のうっ血と精子培養陽性との間には正の相関関係が存在すると報告している（Taylor and Frydman, 1996)。

マイクロポリープは閉経前の女性で検出され、閉経後の女性では検出されなかった。これより、間質における炎症細胞の蓄積と浮腫によって生じるマイクロポリープは、おそらく活発で強い子宮内膜反応の表れであろう。閉経後の上皮や血管の萎縮が、マイクロポリープの形成をを妨げていると推測できる。

このことから、なぜマイクロポリープが慢性子宮内膜炎症例の約50%にしか存在しなかったのか、という疑問が生じる。病変を見落としていた可能性や、異なる子宮内膜因子の表れ、異なる感染因子などが、この不一致を説明しているのかもしれない。本研究では、マイクロポリープの意義を定義することを目的としていたため、病因とマイクロポリープの相関関係を明らかにすることはできなかった。

組織学的には、慢性子宮内膜炎の徴候は局所的であり、炎症細胞は通常子宮内膜粘膜に存在するため、慢性子宮内膜炎の組織学的診断は必ずしも容易ではない。そのため本研究では子宮内膜標本をできるだけ大きく採取するようにしたが、マイクロポリープを認めた症例のうち 6 例では、組織検査で子宮内膜

の炎症性疾患が確認されなかった。しかしマイクロポリープを認めた症例は子宮鏡検査にて常に少なくとも 1 つの他の子宮内膜の徴候を伴っていた。よってこの不一致は、炎症の徴候がないというよりも、子宮内膜炎の組織学的評価の困難さによるものである可能性が高い。

【結論】

子宮鏡検査におけるマイクロポリープの所見は、慢性子宮内膜炎の存在を強く示唆している。浮遊するためマイクロポリープの検出は容易であり、異常子宮出血や不妊症のために子宮鏡検査が行われる場合には、常にこれを調べるべきである。